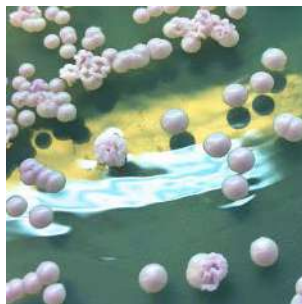

Межрегиональная ассоциация по клинической микробиологии и антимикробной химиотерапии  
Научно-исследовательский институт антимикробной химиотерапии ФГБОУ ВО СГМУ Минздрава России

**Учредитель**

Межрегиональная ассоциация по клинической микробиологии и антимикробной химиотерапии

**Издатель**

Межрегиональная ассоциация по клинической микробиологии и антимикробной химиотерапии  
[www.iaacmac.ru](http://www.iaacmac.ru)

Журнал зарегистрирован Комитетом РФ по печати 30.09.1999 г. (№019273) Тираж 3000 экз.

**Подписка на сайте издателя**  
<https://service.iaacmac.ru>

**Адрес для корреспонденции**  
214019, г. Смоленск, а/я 5.  
Тел./факс: (4812)45 06 02

Электронная почта:  
[info@cmac-journal.ru](mailto:info@cmac-journal.ru)

Электронная версия журнала:  
<https://cmac-journal.ru>

Журнал входит в Перечень рецензируемых научных изданий, в которых должны быть опубликованы основные научные результаты диссертаций на соискание ученой степени кандидата наук, на соискание ученой степени доктора наук

Присланные в редакцию статьи проходят рецензирование. Мнение редакции может не совпадать с точкой зрения авторов публикуемых материалов

Ответственность за достоверность рекламных публикаций несут рекламодатели. При перепечатке ссылка на журнал обязательна

Журнал является научным изданием для врачей, в связи с чем на него не распространяются требования Федерального закона от 29.12.2010 436-ФЗ «О защите детей от информации, причиняющей вред их здоровью и развитию»

Иллюстрация для обложки предоставлена: Ольга Николаевна Пинегина (ФГБУ «НМИЦ ДГОИ им. Дмитрия Рогачева» Минздрава России)

© Клиническая микробиология и антимикробная химиотерапия, 2024.

## Содержание

### Болезни и возбудители

- 4 Фёдорова А.В., Хрульнова С.А., Ветохина А.В., Молчанова И.В., Куцевалова О.Ю., Клясова Г.А.  
Гены вирулентности у *Enterococcus faecium* и *Enterococcus faecalis*, выделенных из гемокультуры больных с гематологическими заболеваниями
- 14 Умпелева Т.В., Скорняков С.Н., Вахрушева Д.В.  
Биопленки при микобактериальной инфекции
- 21 Исаева Г.Ш., Чумарев Н.С.  
Микробиота верхних дыхательных путей при COVID-19

### Антимикробные препараты

- 31 Карпова Е.В., Колчанова Н.Э., Петровская Т.А., Тапальский Д.В.  
Микробиологическая активность тиамфеникола и тиамфеникола глицината ацетилцистеината в отношении клинически значимых микроорганизмов и образуемых ими биопленок
- 40 Андреева И.В., Стецюк О.У., Козлов Р.С.  
Цефтаролина фосамил – цефалоспорин V поколения с анти-MRSA активностью в лечении тяжелых инфекций в педиатрической практике

### Антибиотикорезистентность

- 59 Чеботарь И.В., Кулешов К.В.  
Между антибиотикорезистентностью и вирулентностью: диалектика бактериального фитнеса
- 67 Эйдельштейн М.В., Шайдуллина Э.Р., Иванчик Н.В., Дехнич А.В., Микотина А.В., Склеенова Е.Ю., Сухорукова М.В., Азизов И.С., Шек Е.А., Романов А.В., Трушин И.С., Кузьменков А.Ю., Козлов Р.С.  
Антибиотикорезистентность клинических изолятов *Klebsiella pneumoniae* и *Escherichia coli* в стационарах России: результаты многоцентрового эпидемиологического исследования
- 79 Вербенко Д.А., Соломка В.С., Дерябин Д.Г., Левичева Ю.Ю., Карамова А.Э., Кубанов А.А.  
Определение генетических детерминант устойчивости штаммов *Mycobacterium leprae* к антимикробным препаратам методом минисеквенирования

### Опыт работы

- 87 Бонцевич Р.А., Тихойванова А.А., Анненков Н.В., Батищева Г.А., Невзорова В.А., Мартыненко И.М., Биккинина Г.М., Кетова Г.Г., Богданова В.О., Лучинина Е.В.  
Определение выбора режима антибактериальной терапии старших курсов медицинских вузов по антимикробной терапии (итоги проекта KANT-IV)
- 98 Лихачев И.В., Кафтырева Л.А., Самойлова А.А., Краева Л.А., Михайлов Н.В.  
Разработка E-тестов для выявления потенцирующего эффекта антимикробных соединений в отношении полирезистентных штаммов *Klebsiella pneumoniae*

### Описание клинических случаев

- 104 Рачина С.А., Федина Л.В., Алхлавов А.А., Гасанова Д.Р., Зайналабидова Х.Г., Коваль А.А., Бурмистрова Е.Н., Савочкина Ю.А., Сычев И.Н., Кулешов В.Г., Ларин Е.С.  
Сложности выбора режима антибактериальной терапии нозокомиальной пневмонии в ОРИТ: клинические наблюдения
- 113 Довгань Е.В., Андреев В.А., Боровой В.Н., Кузьмина Е.В., Андреева И.В., Коваленко Т.Н., Овчинников Т.Г., Козырев О.А.  
Риноцеребральный мукормикоз у пациентов с COVID-19: описание случаев и лечение в условиях областного стационара

## Риноцеребральный мукормикоз у пациентов с COVID-19: описание случаев и лечение в условиях областного стационара

Довгань Е.В.<sup>1</sup>, Андреев В.А.<sup>2</sup>, Боровой В.Н.<sup>1,2</sup>, Кузьмина Е.В.<sup>2</sup>, Андреева И.В.<sup>3</sup>, Коваленко Т.Н.<sup>2</sup>, Овчинников Т.Г.<sup>2</sup>, Козырев О.А.<sup>2</sup>

<sup>1</sup> ОГБУЗ «Смоленская областная клиническая больница», Смоленск, Россия

<sup>2</sup> ФГБОУ ВО «Смоленский государственный медицинский университет» Минздрава России, Смоленск, Россия

<sup>3</sup> НИИ антимикробной химиотерапии ФГБОУ ВО СГМУ Минздрава России, Смоленск, Россия

**Контактный адрес:**

Евгений Валерьевич Довгань  
Эл. почта: dovganrus@mail.ru

**Ключевые слова:** COVID-19, мукормикоз, риноцеребральная форма, сахарный диабет, глюкокортикостероиды, амфотерицин В.

**Конфликт интересов:** авторы заявляют об отсутствии конфликтов интересов.

Мукормикоз – серьезная грибковая инфекция, частота возникновения которой значительно увеличилась во время пандемии новой коронавирусной инфекции (COVID-19). Был выполнен ретроспективный анализ 5 патогистологически подтвержденных случаев риноцеребральной формы мукормикоза, которые были диагностированы у пациентов, поступивших в ОГБУЗ «Смоленская областная клиническая больница» за период с ноября 2021 г. по январь 2022 г. Все пациенты были старше 60 лет, у всех в анамнезе была недавно перенесенная лабораторно подтвержденная тяжелая форма COVID-19, по поводу которой они получали лечение в инфекционном стационаре. Все пациенты страдали сахарным диабетом 2 типа, причем во всех случаях отмечалась декомпенсация диабета; 80% больных имели сопутствующую патологию сердечно-сосудистой системы (ишемическая болезнь сердца, артериальная гипертензия), 100% пациентов ранее получали системные глюкокортикостероиды по поводу COVID-19 в стационаре. Всем пациентам было проведено хирургическое лечение. В стационаре назначалась противогрибковая терапия амфотерицином В, одному пациенту после неэффективности амфотерицина В был назначен позаконазол. Длительность госпитализации варьировала от 14 до 56 дней. Общая 3-месячная выживаемость пациентов с риноцеребральной формой мукормикоза составила 80%.

Original Article

## Rhino-cerebral mucormycosis in patients with COVID-19: clinical cases and treatment in a regional hospital

Dovgan E.V.<sup>1</sup>, Andreev V.A.<sup>2</sup>, Borovoy V.N.<sup>1,2</sup>, Kuzmina E.V.<sup>2</sup>, Andreeva I.V.<sup>3</sup>, Kovalenko T.N.<sup>2</sup>, Ovchinnikov T.G.<sup>2</sup>, Kozyrev O.A.<sup>2</sup>

<sup>1</sup> Smolensk Regional Clinical Hospital, Smolensk, Russia

<sup>2</sup> Smolensk State Medical University, Smolensk, Russia

<sup>3</sup> Institute of Antimicrobial Chemotherapy, Smolensk, Russia

**Contacts:**

Eugeny V. Dovgan  
E-mail: dovganrus@mail.ru

**Key words:** COVID-19, mucormycosis, rhino-cerebral form, diabetes mellitus, corticosteroids, amphotericin B.

**Conflicts of interest:** all authors report no conflicts of interest relevant to this article.

Mucormycosis is a serious fungal infection, which increased significantly during the COVID-19 pandemic. We retrospectively analyzed 5 histopathologically confirmed cases of rhino-cerebral mucormycosis, which were diagnosed in patients admitted to Smolensk regional clinical hospital from November 2021 to January 2022. All patients were older than 60 years of age and had a recent history of laboratory-confirmed severe COVID-19 and were treated in infection hospitals. All patients had decompensated type 2 diabetes mellitus; 80% of patients had concomitant cardiovascular diseases (coronary heart disease, arterial hypertension), 100% of patients received previous treatment with systemic corticosteroids for COVID-19 in hospitals. All patients underwent surgical treatment. Antifungal therapy (amphotericin B) was administered, and one patient received posaconazole due to a lack of efficacy of amphotericin B. The length of hospital stay ranged from 14 to 56 days. The overall 3-month survival rate of patients with rhino-cerebral mucormycosis was 80%.

## Введение

Инвазивный мукормикоз (ИМ) – это жизнеугрожающая инвазивная грибковая инфекция, возбудителями которой являются мицелиальные грибы порядка Mucorales [1, 2]. Грибы Mucorales – сапрофиты, которые широко распространены в окружающей среде (обнаруживаются в почве, испорченной пище, диких и комнатных растениях), при этом они являются инфекционными патогенами, в первую очередь для пациентов с сахарным диабетом (СД), иммунодефицитными состояниями, онкогематологическими заболеваниями, после трансплантации солидных органов или гемопоэтических клеток, либо длительно получавших глюкокортикостероиды (ГКС) [2, 3, 4].

Несмотря на то, что мукормикоз является опасной для жизни тяжелой инфекцией, он относится к редким инвазивным микозам. До пандемии COVID-19 основную группу пациентов с повышенным риском развития мукормикоза составляли иммунокомпрометированные лица (пациенты с онкогематологическими заболеваниями и после аллогенной трансплантации гемопоэтических стволовых клеток) [1]. В 2005 г. были проанализированы все опубликованные с 1885 г. случаи мукормикоза ( $n = 929$ ), и именно пациенты с онкологическими заболеваниями и СД представляли собой основную группу риска развития ИМ, а показатели летальности в зависимости от локализации инфекции составили 96% для диссеминированного заболевания, 85% – при поражении желудочно-кишечного тракта и 76% – при поражении легких [5].

Во время пандемии новой коронавирусной инфекции (НКИ) COVID-19 значительно увеличилась частота ИМ [1]. Так, только за март 2021 г. было зарегистрировано около 70% всех случаев ИМ в мире [6, 7]. Наибольшее распространение ИМ после перенесенной НКИ имело место в Индии: за 3 мес. (с мая по июль 2021 г.) ИМ был диагностирован у 41512 пациентов и стал причиной 3554 летальных исходов [8]. Однако, по имеющимся данным, в других странах зарегистрировано гораздо меньшее количество случаев ИМ за аналогичные периоды: в Пакистане за время третьей волны НКИ в 2021 г. было диагностировано 43 случая ИМ, из которых 22 явились осложнением НКИ [9], в Республике Таджикистан – 29 случаев ИМ (все после НКИ) [10]. В исследовании Hoepigl M. и соавт. из 80 проанализированных случаев в Индии было зарегистрировано 42, в США – 8, в Пакистане – 5, в Мексике, Франции и Иране – по 4, в России – 2, а также единичные случаи отмечались в Австрии, Бангладеше, Бразилии, Чили, Чешской Республике, Германии, Италии, Кувейте, Ливане, Турции и Великобритании [11]. В России за период 2021–2023 гг. опубликованы описания чуть более 100 клинических случаев ИМ после перенесенной НКИ [7, 12–22].

Факторами риска развития ИМ на фоне COVID-19 и после перенесенной НКИ являются уже упомянутые выше ГКС (применялись у ~ 90% пациентов с мукорми-

козом) и СД (в 50–78% случаев). Наряду с этим важную роль в развитии ИМ играют лимфопения (у 20–70% пациентов) и использование антицитокиновой терапии (моноклональных антител) (2–40% случаев). Обычно мукормикоз возникает как острая инфекция и протекает в виде риноцеребральной, легочной, желудочно-кишечной, кожной или диссеминированной формы, но наиболее частой клинической формой ИМ, возникающей после перенесенной НКИ, является риноцеребральная (84–95% случаев) [12, 20].

Высокая значимость вышеперечисленных факторов риска развития ИМ подтверждена результатами исследования индийских ученых, в котором были проанализированы данные 2567 пациентов, перенесших НКИ, из них у 47 человек в последующем (с января по март 2021 г.) был диагностирован ИМ. Все пациенты с ИМ получали терапию ГКС, а 77% страдали СД [23].

По данным еще одного крупного исследования, также проведенного у пациентов с НКИ в Индии ( $n = 5431$ , из них 1733 пациента с ИМ и 3911 пациентов составили контрольную группу, т.е. НКИ без ИМ), ГКС назначались в группе пациентов с ИМ в 74,8% случаев по сравнению с 70,3% в контрольной группе ( $p = 0,001$ ), при этом доза (как среднесуточная, так и курсовая) и длительность применения ГКС были статистически значимо больше у пациентов с ИМ [24]. У 45,1% пациентов контрольной группы имелся СД, в то время как в группе с ИМ СД страдали 80,9% пациентов ( $p = 0,0001$ ).

Другими факторами риска развития ИМ во время и после НКИ были пересадка почки, наличие коморбидной патологии и повышенный уровень С-реактивного белка (СРБ). По данным крупного исследования по изучению COVID-19-ассоциированного мукормикоза, выполненного в Индии, самой распространенной формой ИМ была риноцеребральная (риноорбитоцеребральная) форма (92,4%). Наиболее частым причинным патогеном при ИМ был *Rhizopus spp.* В 94,3% случаев пациентам с ИМ назначался амфотерицин В (АмВ), хирургическое лечение было проведено у 83,6% пациентов [24].

Летальность при ИМ зависит от фоновых заболеваний, иммунологического статуса пациента, распространенности инфекционного процесса и наличия поражения ЦНС и в среднем составляет 29–86%, а при поражении ЦНС может достигать 90%. Средняя продолжительность жизни больных с ИМ на фоне COVID-19 составляет 10–75 дней [20].

## Описание и анализ клинических случаев

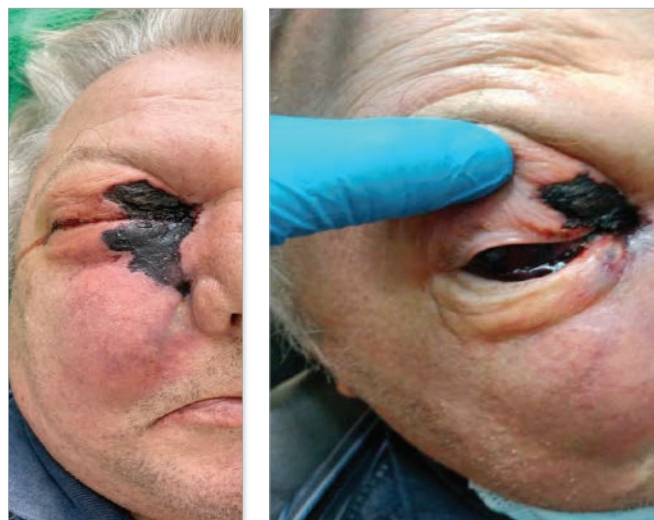На базе ОГБУЗ «Смоленская областная клиническая больница» был проведен ретроспективный анализ историй болезни пациентов с мукормикозом, поступивших в отделение челюстно-лицевой хирургии за период с 26.11.2021 по 17.01.2022 г.

Пациентам проводились сбор анамнеза и жалоб, физикальное обследование, общеклинические и инстру-

ментальные методы исследования (магнитно-резонансная томография (МРТ) и компьютерная томография (КТ) головного мозга; МРТ придаточных пазух носа; мульти-спиральная компьютерная томография (МСКТ) черепа, придаточных пазух носа и органов грудной клетки). Микологическое исследование не проводилось из-за отсутствия в бактериологической лаборатории ОГБУЗ СОКБ специфических методов для определения возбудителей заболевания. Диагноз «муکورмикоз» (расценивался как возможный, поскольку все случаи соответствовали критериям факторов макроорганизма и клиническим критериям, но не было получено микологического подтверждения [25]) был установлен на основании клинических данных и подтвержден результатами гистологического исследования биоптатов и операционного материала, включающего кожу, костные фрагменты, мягкие ткани, слизистую оболочку полости носа и верхнечелюстной пазухи (в образцах тканей были обнаружены объекты в виде беспорядочных сплетений причудливой формы, напоминающие нити мицелия, строение которых соответствовало муکورмицетам).

За указанный период времени (менее 3 мес.) в отделении челюстно-лицевой хирургии проводилось обследование и лечение 5 пациентов с клинической картиной и гистологически установленным диагнозом «муکورмикоз». Все пациенты были старше 60 лет (средний возраст –  $63,6 \pm 1,95$  лет). Все пациенты недавно перенесли лабораторно подтвержденную (с помощью ПЦР) тяжелую форму НКИ, по поводу которой они получали лечение в инфекционном стационаре. Первые признаки муکورмикоза появились либо в конце госпитализации по поводу НКИ, либо сразу после выписки из стационара, однако ни у одного пациента до момента госпитализации в ОГБУЗ СОКБ не был установлен или заподозрен диагноз ИМ, пациенты поступали в стационар с диагнозами полисинусит, остеомиелит, постковидный синдром (Таблица 1).

Все пациенты на момент поступления в стационар предъявляли жалобы на боль в области придаточных пазух носа, неприятный запах изо рта, гнойные выделения из носа и рта, нарушение носового дыхания, головную боль и слабость; у двух пациентов отмечалось нарушение зрения, при этом у пациента № 2 отмечалось тяжелое грибковое поражение правого глазного яблока, приведшее к энуклеации (Рисунок 1). При активном обследовании у всех пациентов был выявлен



**Рисунок 1.** Поражение правого глазного яблока у пациента с муکورмикозом

отек мягких тканей лица, у двух пациентов (40%) – оголение костных структур черепа, у трех (60%) – симптомы поражения периферических нервов.

Значимой лихорадки на момент поступления в стационар у пациентов не было, температура тела варьировала от  $36,7^{\circ}\text{C}$  до  $37,9^{\circ}\text{C}$  (в среднем  $37,2 \pm 0,6^{\circ}\text{C}$ ). Тем не менее общее состояние пациентов расценивалось как среднетяжелое или тяжелое.

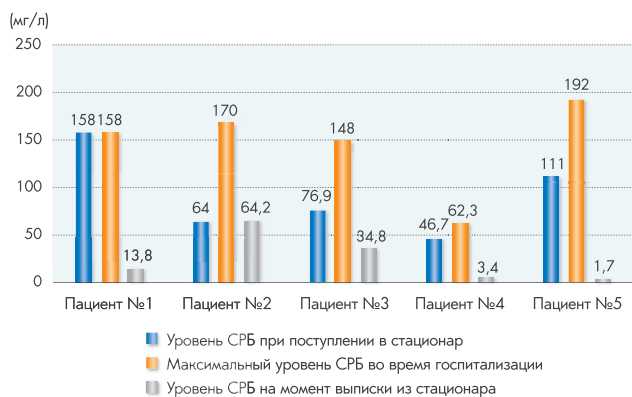
У всех пациентов на момент госпитализации отмечалось декомпенсированное течение СД 2 типа, большинство (80%) имели сопутствующую патологию сердечно-сосудистой системы (ишемическая болезнь сердца, артериальная гипертензия). Ожирение было диагностировано только у одного пациента. Следует отметить, что 80% пациентов (4 из 5) получали системные ГКС по поводу НКИ в инфекционном стационаре, при этом ни один пациент не получал генноинженерные биологические препараты.

Из других сопутствующих заболеваний следует отметить нейропатию лицевого нерва (2 пациента), стабильную стенокардию напряжения ФК 2 (1 пациент), пароксизмальную форму фибрилляции предсердий с постинфарктным кардиосклерозом (1 пациент).

У 4 из 5 пациентов на момент поступления в стационар отмечалась анемия легкой и средней степени, в

**Таблица 1.** Демографические данные, сроки госпитализации и диагноз направившего учреждения

№	Пол	Возраст, лет	Дата поступления в стационар	Дата выписки из стационара	Диагноз направившего учреждения
1.	Женский	61	30.12.2021	27.01.2022	Полисинусит
2.	Мужской	63	26.11.2021	10.02.2022	НКИ, постковидный синдром
3.	Женский	63	17.01.2022	11.02.2022	НКИ, постковидный синдром
4.	Женский	65	22.12.2021	13.01.2022	Острый полисинусит, остеомиелит верхней челюсти
5.	Мужской	66	10.01.2022	24.01.2022	НКИ, постковидный синдром



**Рисунок 2.** Динамика уровня СРБ у пациентов во время госпитализации

последующем во время госпитализации у 100% пациентов отмечалась среднетяжелая анемия (гемоглобин от 75 до 89 г/л), что, вероятнее всего, было обусловлено назначавшейся антимикробной терапией мукормикоза. Клинически значимые изменения количества лейкоцитов и тромбоцитов отмечались лишь у пациента № 2 (лейкопения –  $2,1 \times 10^9/\text{л}$ , лимфопения –  $0,3 \times 10^9/\text{л}$  и тромбоцитопения –  $48 \times 10^9/\text{л}$ , впоследствии данный пациент умер).

У всех пациентов отмечалось повышение уровня СРБ как на момент поступления в стационар, так в ходе госпитализации (Рисунок 2): медиана уровня СРБ на момент госпитализации – 76,9 мг/л, медиана максимального значения – 158 мг/л. У всех пациентов на момент поступления отмечалась гипергликемия (глюкоза крови у всех пациентов была  $> 10$  ммоль/л, максимально – 26,5 ммоль/л, что можно объяснить применением в анамнезе ГКС по поводу НКИ и развитием декомпенсации СД).

#### Результаты инструментальных методов исследования

Всем пациентам проводилась МРТ головного мозга, при этом были выявлены следующие изменения: зоны деструкции верхнечелюстной пазухи – у трех пациентов; гнойно-воспалительный процесс в полости носа – у одного пациента; расположенные субкортикально в глубоком белом веществе лобных и теменных долей очаги, в области ядерного центра, а также зона структурных изменений в левой теменно-затылочной области и зоны кистозно-глиозных изменений – у одного пациента.

Наиболее тяжелые и выраженные клинические проявления ИМ были отмечены у пациента № 2. По данным МРТ у него отмечался обширный инфильтрат с распадом и зонами некроза правой половины полости носа и придаточных пазух носа с распространением на правую крыловидную мышцу и компрессией вещества головного мозга.

По данным МСКТ ОГК, проведенной трем пациентам, специфичных для мукормикоза изменений в легких выявлено не было.

На основании данных анамнеза, результатов клинических, лабораторных и инструментальных методов исследования, всем пациентам был поставлен диагноз «мукормикоз, риноцеребральная форма».

Всем пациентам было проведено хирургическое лечение, в некоторых случаях с привлечением нейрохирургов и оториноларингологов (некрэктомия и остеонекрэктомия верхней челюсти, мягких тканей, скуловой кости, перегородки носа, тканей глазницы и пр.). В качестве примеров приводим описание интраоперационной картины и объем оперативного вмешательства у двух пациентов:

- Пациенту № 2 проведены некрэктомия и остеонекрэктомия тканей лица, твердой мозговой оболочки. Иссечены некротические ткани кожи, подкожной клетчатки, мышц и надкостницы подглазничной, щечной, скуловой областей, ската носа справа. Верхняя челюсть, скуловая кость, кости носа справа, костно-хрящевой компонент наружного (справа) и внутреннего (с двух сторон) носа некротизированы и удалены. Проведена резекция верхней челюсти слева по нижнему уровню. Из полости верхнечелюстной пазухи удалено некротическое содержимое.
- Пациенту № 3 проведены некрэктомия и остеонекрэктомия верхней челюсти, скуловой кости, основной кости слева. Оставшийся альвеолярный отросток, бугор верхней челюсти, небная пластинка, передняя стенка верхнечелюстной пазухи некротизированы – удалены. Все стенки верхнечелюстной пазухи некротизированы, включая нижнюю стенку глазницы, медиальная стенка черного цвета с обильными грибковыми отложениями – удалены вместе с некротизированной перегородкой носа и носовыми раковинами (черного цвета). Скуловая кость некротизирована – удалена. Удалены некротические изменения мягких тканей подвисочной области. Кости решетчатого лабиринта черного цвета – удалены, основная кость справа некротизирована, черного цвета – проведена частичная остеонекрэктомия.

В стационаре все пациенты получали полиены (АмВ в дозе от 50 до 100 мг/сут, в основном 50 мг/сут). Всем пациентам АмВ назначался в соответствии с инструкцией, т.е. с пробной дозы с последующим повышением дозы препарата до суточных доз 0,5–0,9 мг/кг/сут (Таблица 2). Пациент № 2 получал АмВ в максимальной дозе 100 мг/сут (0,9 мг/кг/сут), затем в связи с недостаточной эффективностью терапии и плохой переносимостью АмВ был назначен позаконазол (Таблица 2). Медиана длительности противогрибковой терапии составила 20 дней.

Всем пациентам назначались антибактериальные препараты в зависимости от выделенных бактериальных патогенов (Таблица 2). Медиана длительности антибактериальной терапии составила 26 дней. Во время госпитализации все пациенты получали гипогликемическую терапию (метформин в виде монотерапии или в со-

Таблица 2. Антимикробная терапия в стационаре

№ пациента	Противогрибковая терапия		Антибактериальная терапия	
	Препарат, доза	Общая продолжительность терапии	Препарат, доза, кратность применения	Общая продолжительность терапии
1	АмВ 50 мг/сут	20 дней	Амоксициллин/клавуланат 1,2 г × 2 р/сут в/в	26 дней
2	АмВ 25 мг/сут (5 дней), 50 мг/сут (2 дня), 75 мг/сут (7 дней), 100 мг/сут (6 дней)	20 дней	Амоксициллин/клавуланат 1,2 г × 3 р/сут в/в	3 дня
	Позаконазол 300 мг/сут (18 дней), 200 мг 2 р/сут (30 дней)	48 дней	Меропенем 1 г × 3 р/сут в/в	47 дней
			Цефепим 1 г × 2 р/сут (6 дней) в/в, 2 г × 2 р/сут (13 дней) в/в Линкомицин 600 мг × 2 р/сут в/м	19 дней 4 дня
3	АмВ 50 мг/сут	24 дня	Амоксициллин/клавуланат 1,2 г × 2 р/сут в/в	13 дней
4	АмВ 50 мг/сут	17 дней	Цефтриаксон 1 г × 2 р/сут в/м	1 день
			Цефоперазон/сульбактам 2/2 г × 2 р/сут в/в	19 дней
5	АмВ 50 мг/сут	13 дней	Цефоперазон/сульбактам 2/2 г × 2 р/сут в/в	14 дней
			Линкомицин 600 мг × 2 р/сут в/м	8 дней
			Ванкомицин 1 г × 2 р/сут в/в	6 дней

Таблица 3. Нежелательные лекарственные реакции на фоне терапии АмВ

Параметр	Пациент				
	№ 1	№ 2	№ 3	№ 4	№ 5
Повышение температуры тела во время инфузии (°С), максимальные значения	37,8	38,2	37,9	38,0	39,1
Повышение АД во время инфузии (мм рт. ст.)	168/96	-	154/100	170/108	-
Креатинин при поступлении (мкмоль/л)	70	69	141	51	61
Креатинин, максимальное значение (мкмоль/л, повышение от исходного уровня в %)	127 +81%	134 +94%	200 +43%	89 +74%	145 +137%
Гемоглобин, минимальное значение на фоне терапии АмВ (г/л, снижение от исходного уровня в %)	75 -15%	81 -60%	84 -16%	78 -33%	89 -21%

четании с глибенкламидом, одному пациенту назначалась инсулинотерапия).

На фоне применения АмВ у всех пациентов были зарегистрированы нежелательные лекарственные реакции: повышение температуры тела (гриппоподобный синдром), повышение АД во время или сразу после инфузии, повышение уровня креатинина (что не позволило достичь рекомендуемых для лечения мукормикоза суточных доз АмВ), снижение уровня гемоглобина (Таблица 3). Следует отметить, что функция почек в последующем восстановилась у всех пациентов.

Длительность стационарного лечения варьировала в широких пределах – от 14 до 56 дней (в среднем 28,8 дней). Три пациента были выписаны с улучшением, один из них отказался от дальнейшего лечения в стационаре. Пациент № 2, несмотря на проводимые лечеб-

ные мероприятия, был выписан с ухудшением состояния для паллиативного лечения и впоследствии умер. Таким образом, общая выживаемость пациентов с риноцеребральной формой мукормикоза в течение 3 мес. составила 80%.

### Обсуждение

Несмотря на то, что мукормикоз в целом и его риноцеребральная форма в частности являются редкой инвазивной формой микоза, частота данной инфекции резко выросла за последние 2 года из-за НКИ. Пять случаев ИМ на фоне перенесенной НКИ за 2,5 мес. в областной больнице субъекта РФ с населением менее 1 млн – достаточно значимый показатель заболеваемости такой опасной инфекцией, особенно учитывая имеющиеся

данные только о чуть более 100 случаях заболеваний ИМ в России за период с 2021 по 2023 г. [12–21, 26].

Проведенный ретроспективный анализ продемонстрировал соответствие имеющихся теоретических данных об ИМ реальной клинической практике. Все описанные пациенты имели один или несколько факторов риска развития мукормикоза: перенесенная НКИ, декомпенсированный СД, терапия ГКС в анамнезе, артериальная гипертензия, повышенный уровень СРБ [24].

В течение длительного времени препаратом выбора как для эмпирической терапии, так и для этиотропной терапии серьезных и жизнеугрожающих инвазивных микозов являлся АмВ. Учитывая профиль нежелательных явлений АмВ деоксихолата (нефротоксичность, инфузионные реакции, электролитные нарушения) в последние годы появились более безопасные альтернативы АмВ деоксихолату (в частности, липосомальный АмВ, позаконазол, изавуконазол) [25].

В описанных нами случаях для лечения всех пациентов применялся амфотерицин В, у 1 пациента – АмВ с последующим назначением позаконазола. В соответствии с Временными методическими рекомендациями «Профилактика, диагностика и лечение новой коронавирусной инфекции (COVID-19)», для стартового лечения мукормикоза во время или после COVID-19 используют липосомальный АмВ или липидный комплекс АмВ [27]. Возможность применения АмВ деоксихолата также рассматривается во Временных методических рекомендациях с оговоркой, что АмВ деоксихолат менее эффективен и более токсичен, а его применение возможно только при отсутствии липидных форм АмВ [27].

В описанных нами случаях при использовании АмВ ни у одного пациента не удалось применить препарат в

дозах, рекомендуемых для лечения риноцеребральной формы мукормикоза (1–1,5 мг/кг/сут) из-за развития нефротоксичности и плохой переносимости АмВ у всех пациентов (Таблица 2). Тем не менее, применение АмВ даже в дозах ниже рекомендуемых было эффективно в сочетании с хирургическим удалением пораженных тканей у всех пациентов, стабилизацией фоновых заболеваний (в частности, СД у всех пациентов), отмены ГКС во время госпитализации (что способствовало уменьшению степени иммуносупрессии также у всех пациентов), т.е. у всех больных были соблюдены необходимые условия успешного лечения [27].

В соответствии с литературными данными, показатели выживаемости составляют 3% при отсутствии лечения, 61% при лечении только АмВ деоксихолатом, 57% при использовании только хирургического удаления пораженных тканей и 70% при применении АмВ и хирургического лечения [5]. В описанных нами случаях общая выживаемость пациентов с риноцеребральной формой мукормикоза в течение 3 мес. составила 80%.

Следует отметить отсутствие микологической настроженности и низкую осведомленность врачей различных специальностей о столь грозном осложнении НКИ. Ни у одного пациента до момента госпитализации в областной стационар не был заподозрен диагноз мукормикоза. В заключение хотелось бы подчеркнуть важность, с одной стороны, ранней диагностики ИМ, по возможности еще на этапах лечения COVID-19, и, с другой стороны, адекватной хирургической тактики и назначения эффективной и безопасной противогрибковой терапии современными препаратами, что позволит улучшить прогноз лечения этого жизнеугрожающей инфекции.

## Литература

1. Popova M.O., Rogacheva Yu.A. Mucormycosis: modern diagnostics and treatment, existing problems and new trends in antifungal therapy. *Klinicheskaa mikrobiologia i antimikrobnaa himioterapia*. 2021;23(3):226-238. Russian. (Попова М.О., Рогачева Ю.А. Мукормикоз: современные возможности диагностики и лечения, существующие проблемы и новые тенденции в терапии. *Клиническая микробиология и антимикробная химиотерапия*. 2021;23(3):226-238.) DOI: 10.36488/стас.2021.3.226-238
2. Steinbrink J.M., Miceli M.H. Mucormycosis. *Infect Dis Clin North Am*. 2021;35(2):435-452. DOI: 10.1016/j.idc.2021.03.009
3. Chen Q., Chen K., Qian S., Wu S., Xu L., Huang X., et al. Disseminated mucormycosis with cerebellum involvement due to *Rhizomucor pusillus* in a patient with multiple myeloma and secondary myelodysplastic syndrome: a case report. *Exp Ther Med*. 2019;18(5):4076-4080. DOI: 10.3892/etm.2019.8065
4. Khostelidi S.N., Shadrivova O.V., Borzova U.V., Desyatnik E.A., Nikolaeva N.G., Bogomolova T.S., et al. Clinical and laboratory features of mucormycosis in adults. *Problems of medical mycology*. 2020;22(2):22-28. Russian. (Хостелиди С.Н., Шадринова О.В., Борзова Ю.В., Десятник Е.А., Николаева Н.Г., Богомолова Т.С. и соавт. Клинико-лабораторные особенности мукормикоза у взрослых. *Проблемы медицинской микологии*. 2020;22(2):22-28.) DOI: 10.24412/1999-6780-2020-2-22-28
5. Roden M.M., Zaoutis T.E., Buchanan W.L., Knudsen T.A., Sarkisova T.A., Schaufele R.L., et al. Epidemiology and outcome of zygomycosis: a review of 929 reported cases. *Clin Infect Dis*. 2005;41(5):634-653. DOI: 10.1086/432579
6. Dam P., Cardoso M.H., Mandal S., Franco O.L., Sađirođlu P., Polat O.A., et al. Surge of mucormycosis during the COVID-19 pandemic. *Travel Med Infect Dis*. 2023;52:102557. DOI: 10.1016/j.tmaid.2023.102557
7. Makarov A.A., Orazvaliev A.I., Ushakov R.V., Zhabko E.V. Clinical case of rhino-orbital-cerebral mucormycosis

- associated with COVID-19 and diabetes. *Russian rhinology*. 2022;30(3):210-216. Russian. (Макаров А.А., Оразвалиев А.И., Ушаков Р.В., Жабко Е.В. Рино-орбито-церебральный мукормикоз, ассоциированный с COVID-19 и диабетом. *Российская ринология*. 2022;30(3):210-216.) DOI: 10.17116/rosrino202230031210
8. Gupta I., Baranwal P., Singh G., Gupta V. Mucormycosis, past and present: a comprehensive review. *Future Microbiol*. 2023;18:217-234. DOI: 10.2217/fmb-2022-0141
  9. Irfan A., Kamran A.H., Ammar M., Rahman S.U. Frequency and survival of COVID associated mucormycosis patients at tertiary care hospitals in Pakistan: a retrospective observational study. *Health Sci Rep*. 2023;6(2):e1083. DOI: 10.1002/hsr2.1083
  10. Karimov M.B., Makhmadzoda S.K., Khaidarov Z.B., Ziyozoda M.R. COVID-19-associated rhino-orbital mucormycosis. Point of view. *East-West*. 2022;3:57-61. Russian. (Каримов М.Б., Махмадзода Ш.К., Хайдаров З.Б., Зиёзода М.Р. COVID-19-ассоциированный риноорбитальный мукормикоз. Точка зрения. *Восток-Запад*. 2022;3:57-61.) DOI: 10.25276/2410-1257-2022-3-57-610
  11. Hoenigl M., Seidel D., Carvalho A., Rudramurthy S.M., Arastehfar A., Gangneux J.P., et al. The emergence of COVID-19 associated mucormycosis: a review of cases from 18 countries. *Lancet Microbe*. 2022;3(7):543-552. DOI: 10.1016/S2666-5247(21)00237-8
  12. Khostelidi S.N., Borzova O.V., Bogomolova T.S., Zubareva I.A., Baranova I.B., Popova M.O., et al. Severe fungal infections caused by rare pathogens during COVID-19 pandemic. Proceedings of the 24th International IACMAC Congress, Moscow, May 24-26, 2023. *Klinicheskaa mikrobiologiya i antimikrobnaya himioterapiya*. 2023;25(Suppl. 1):63. Russian. (Хостелиди С.Н., Борзова О.В., Богомолова Т.С., Зубарева И.А., Баранова И.Б., Попова М.О. и соавт. Тяжелые грибковые инфекции, вызванные редкими возбудителями, на фоне пандемии COVID-19. Материалы XXV Международного конгресса МАКМАХ, г. Москва, 24-26 мая 2023 г. *Клиническая микробиология и антимикробная химиотерапия*. 2023;25(Прилож. 1):63.)
  13. Charushin A.O., Khostelidi S.N., Borovinsky R.I., Charushina I.P., Elovikov A.M., Ilin V.B., et al. The case of successful treatment of rhino-orbital mucormycosis in a COVID-19 patient in the Perm region. *Problems of medical mycology*. 2020;24(3):13-19. Russian. (Чарушин А.О., Хостелиди С.Н., Боровинский Р.И., Чарушина И.П., Еловииков А.М., Авдеенко Ю.Л., Ильин В.Б. и соавт. Первое описание клинического случая мукормикоза околоносовых пазух в Пермском крае. *Проблемы медицинской микологии*. 2020;24(3):13-19.) DOI: 10.24412/1999-6780-2022-3-13-19
  14. Popova A.Yu., Demina Yu.V., Zaytseva N.N., Kucherenko N.S., Denisenko A.N., Tochilina A.G., et al. Clinical case of rhino-orbital mucormycosis in a convalescent COVID-19 patient: diagnostic and treatment tactics. *Infekcija i immunitet*. 2022;12(4):790-796. Russian. (Попова А.Ю., Демина Ю.В., Зайцева Н.Н., Кучеренко Н.С., Денисенко А.Н., Точилина А.Г. и соавт. Клинический случай риноорбитального мукормикоза у больной, перенесшей COVID-19: диагностика и тактика лечения. *Инфекция и иммунитет*. 2022;12(4):790-796.) DOI: 10.15789/2220-7619-ССО-1961
  15. Ermilov V.V., Smirnov A.V., Dorofeev N.A., Grigor'eva N.V., Tarasova N.V., Kushniruk P.I., et al. COVID-19-associated mucormycosis in ophthalmological practice in the Volgograd region. *Arkhiv Patologii*. 2022;84(5):43-49. Russian. (Ермилов В.В., Смирнов А.В., Дорофеев Н.А., Григорьева Н.В., Тарасова Н.В., Кушнирук П.И. и соавт. COVID-19-ассоциированный мукормикоз в офтальмологической практике Волгоградского региона. *Архив патологии*. 2022;84(5):43-49.) DOI: 10.17116/patol20228405143
  16. Kolesnikov V.N., Khanamirov A.A., Boiko N.V., Lapin M.A., Stagniev S.D. Postcovid sino-orbital mucormycosis: a case report. *Vestnik otorinolaringologii*. 2022;87(3):107-111. Russian. (Колесников В.Н., Ханамиров А.А., Бойко Н.В., Лапин М.А., Стагниев С.Д. Случай постковидного синоорбитального мукормикоза. *Вестник оториноларингологии*. 2022;87(3):107-111.) DOI: 10.17116/otorino202287031107
  17. Khostelidi S.N., Zaytsev V.A., Vartanyan S.A., Nikitin N.A., Evtukh G.N., Gilalov M.N., et al. Mucormycosis in patients with COVID-19 in Russia: the results of a prospective multi-center study. *Zhurnal infektologii*. 2022;14(2):116-127. Russian. (Хостелиди С.Н., Зайцев В.А., Вартанян С.А., Никитин Н.А., Евтух Г.Н., Гилялов М.Н. и соавт. Мукормикоз у больных COVID-19 в России: результаты проспективного многоцентрового исследования. *Журнал инфектологии*. 2022;14(2):116-127.) DOI: 10.22625/2072-6732-2022-14-2-116-127
  18. Baranova I.B., Yaremenko A.I., Zubareva A.A., Karpischenko S.A., Popova M.O., Kurus A.A., et al. Mucormycosis of the bones of the facial skull, nasal cavity and paranasal sinuses in patients with COVID-19. *Klinicheskaa mikrobiologiya i antimikrobnaya himioterapiya*. 2021;23(4):347-358. Russian. (Баранова И.Б., Яременко А.И., Зубарева А.А., Карпищенко С.А., Попова М.О., Курусь А.А. и соавт. Мукормикоз костей лицевого черепа, полости носа и околоносовых пазух у пациентов, перенесших COVID-19. *2021;23(4):347-358*.) DOI: 10.36488/смас.2021.4.347-358
  19. Zelter P.M., Zeleva O.V., Sidorov E.A., Solovov D.V., Surovtsev E.N. Multimodal imaging in rhino-orbitocerebral mucormycosis associated with type 2 diabetes after COVID-19. *Rambam Maimonides Med J*. 2022;13(4):e0024. DOI: 10.5041/RMMJ.10483
  20. Khostelidi S.N., Zaytsev V.A., Pelikh E.V., Yashina E.V., Rodionova O.N., Bogomolova T.S., et al. Mucormycosis following COVID-19: clinical case and literature review. *Klinicheskaa mikrobiologiya i antimikrobnaya himioterapiya*. 2021;23(3):255-262. Russian. (Хостелиди С.Н., Зайцев В.А., Пелих Е.В., Яшина Е.Ю., Родионова О.Н., Богомолова Т.С. и соавт. Мукормикоз на фоне COVID-19: описание клинического случая и обзор литературы. *Клиническая микробиология и антимикробная химиотерапия*. 2021;23(3):255-262.) DOI: 10.36488/смас.2021.3.255-262



21. Rebyatnikova M.A., Yevtukh G.N., Rudzevich A.V., Cherkasova I.A., Veshkurtseva I.M. Cases of mucormycosis after a new coronavirus infection (COVID-19) in a multispecialty hospital. Proceedings of the 24th International IACMAC Congress, Moscow, May 25-27, 2022. *Klinicheskaa mikrobiologiya i antimikrobnaa himioterapiya*. 2022;24(Suppl. 1):30. Russian. (Ребятникова М.А., Евтух Г.Н., Рудзевич А.В., Черкасова И.А., Вешкурцева И.М. Случаи мукормикоза после перенесенной новой коронавирусной инфекции (COVID-19) в многопрофильном стационаре. Материалы XXIV Международного конгресса МАКМАХ, г. Москва, 25-27 мая 2022 г. Клиническая микробиология и антимикробная химиотерапия. 2022;24(Прилож. 1):30.)
22. Zvegintseva A.A., Valiullina I.R., Gilyarov M.N., Shavaliyev R.F., Demyanova E.V., Kulagina L.Yu., et al. Cases of mucormycosis in a republican clinical hospital. Proceedings of the 24th International IACMAC Congress, Moscow, May 25-27, 2022. *Klinicheskaa mikrobiologiya i antimikrobnaa himioterapiya*. 2022;24(Suppl. 1):16-17. Russian. (Звегинцева А.А., Валиуллина И.Р., Гиляров М.Н., Шавалиев Р.Ф., Демьянова Е.В., Кулагина Л.Ю. и соавт. Случаи заболевания мукормикозом в республиканской клинической больнице. Материалы XXIV Международного конгресса МАКМАХ, г. Москва, 25-27 мая 2022 г. Клиническая микробиология и антимикробная химиотерапия. 2022;24(Прилож. 1):16-17.)
23. Selarka L., Sharma S., Saini D., Sharma S., Batra A., Waghmare V.T., et al. Mucormycosis and COVID-19: an epidemic within a pandemic in India. *Mycoses*. 2021;64(10):1253-1260. DOI: 10.1111/myc.13353
24. Muthu V., Agarwal R., Rudramurthy S., Thangaraju D., Shevkani M., Patel A.K., et al. Multicenter case-control study of COVID-19-associated mucormycosis outbreak, India. *Emerg Infect Dis*. 2023;29(1):8-19. DOI: 10.3201/eid2901.220926
25. Cornely O.A., Alastruey-Izquierdo A., Arenz D., Chen S.C.A., Dannaoui E., Hochhegger B., et al. Global guideline for the diagnosis and management of mucormycosis: an initiative of the European Confederation of Medical Mycology in cooperation with the Mycoses Study Group Education and Research Consortium. *Lancet Infect Dis*. 2019;19(12):e405-e421. DOI: 10.1016/S1473-3099(19)30312-3
26. Smolenskstat, Territorial body of the Federal State Statistics Service for the Smolensk Region: Assessment of the Smolensk Region permanent population as of January 01, 2022. Available at: <https://67.rosstat.gov.ru/storage/mediabank/MO22.pdf>. Russian. (Смоленскстат, Территориальный орган Федеральной службы государственной статистики по Смоленской области: Оценка численности постоянного населения Смоленской области на 01 января 2022 года. Доступно по адресу: <https://67.rosstat.gov.ru/storage/mediabank/MO22.pdf>.)
27. Temporary clinical recommendations «Prophylaxis, diagnostic and treatment new coronavirus infection COVID-19». Available at: [https://static-0.minzdrav.gov.ru/system/attachments/attaches/000/064/610/original/%D0%92%D0%9C%D0%A0\\_COVID-19\\_V18.pdf](https://static-0.minzdrav.gov.ru/system/attachments/attaches/000/064/610/original/%D0%92%D0%9C%D0%A0_COVID-19_V18.pdf). Accessed January 03, 2024. Russian. (Временные методические рекомендации «Профилактика, диагностика и лечение новой коронавирусной инфекции (COVID-19)». Доступно по адресу: [https://static-0.minzdrav.gov.ru/system/attachments/attaches/000/064/610/original/%D0%92%D0%9C%D0%A0\\_COVID-19\\_V18.pdf](https://static-0.minzdrav.gov.ru/system/attachments/attaches/000/064/610/original/%D0%92%D0%9C%D0%A0_COVID-19_V18.pdf). Ссылка активна на 03 января 2024 г.)