

## Мукормикоз у онкогематологических пациентов детского возраста: результаты одноцентрового исследования

Солопова Г.Г., Мякова Н.В., Шелихова Л.Н., Литвинов Д.В., Грачев Н.С., Талыпов С.Р., Хамин И.Г., Коновалов Д.М., Масчан А.А., Новичкова Г.А.

ФГБУ «Национальный медицинский исследовательский центр детской гематологии, онкологии и иммунологии имени Дмитрия Рогачева» Минздрава России, Москва, Россия

Контактный адрес:  
Галина Геннадьевна Солопова  
Эл. почта: galina.solopova@  
fccho-moscow.ru

Ключевые слова: мукормикоз, дети, острый лейкоз, амфотерицин В, позаконазол, *Lichtheimia corymbifera*.

**Цель.** Определить частоту мукормикоза у детей с онкогематологическими заболеваниями и основные факторы риска развития мукормикоза, эффективность его диагностики и терапии в условиях крупного высокотехнологического центра.

**Материалы и методы.** В одноцентровое ретроспективное исследование было включено 16 пациентов (9 мальчиков, 7 девочек) с мукормикозом, диагностированным в период с 2012 по 2018 г. У всех пациентов был установлен диагноз острый лейкоз (ОЛ). У 15 детей мукормикоз развился на различных этапах после проведения химиотерапии (ХТ) или трансплантации гемопоэтических стволовых клеток (ТГСК), у 1 пациента – до начала ХТ. Диагноз мукормикоза устанавливался на основании клинических, микробиологических или гистологических методов: у 15 пациентов при жизни, у 1 – посмертно. Медиана возраста детей на момент развития мукормикоза составила 7,7 лет.

**Результаты.** Средняя частота развития мукормикоза у пациентов с ОЛ составила 1,15%, при этом в 2018 г. отмечалось достоверное увеличение частоты до 4% ( $p = 0,039$ ) у всех пациентов и до 9,75% ( $p = 0,004$ ) у пациентов с острыми миелолейкозами (ОМЛ). Основными факторами риска развития мукормикоза явились длительная (медиана – 30 дней) нейтропения  $<0,5 \times 10^9/\text{л}$  и лимфопения  $<0,2 \times 10^9/\text{л}$  после проведения ХТ и ТГСК. Медиана времени от начала проведения ХТ/ТГСК до диагностики мукормикоза составила 29 дней (от 13 до 398 дней). У 6 пациентов мукормикоз развился на фоне приема вориконазола. В 87,5% случаев ( $n = 14$ ) диагноз мукормикоза устанавливался на основании микроскопического исследования гистологических препаратов. Частота микробиологической идентификации составила 50%. Наиболее часто идентифицировали *Lichtheimia (Absidia) corymbifera* ( $n = 5$ ). У 7 (43%) пациентов диагностирован легочный, у 6 (36%) – риноорбитальный и у 3 (21%) – гастроинтестинальный мукормикоз. Для целенаправленной терапии 15 пациентов получали амфотерицин В (липидный комплекс/липосомальный), 14 (93%) из которых – в комбинации с позаконазолом и/или эхинокандинами с последующей монотерапией позаконазолом после стабилизации состояния и разрешения нейтропении. Хирургическое вмешательство было проведено у 12 (75%) пациентов, и летальность в данной группе составила 33% против 100% в группе без оперативного лечения ( $p = 0,039$ ). Общая выживаемость больных с мукормикозом составила  $41\% \pm 15\%$ , 6-недельная –  $69\% \pm 12\%$ .

**Выводы.** Несмотря на то что мукормикоз относится к редким инвазивным микозам, частота его выявления в крупном центре детской гематологии/онкологии оказалась неожиданно высокой. Учитывая, что мукормикоз у иммунокомпрометированных пациентов не является абсолютно редким осложнением, требуется тщательная оценка факторов риска и проведение адекватной противогрибковой профилактики. Для раннего выявления мукормикоза необходим постоянный диагностический мониторинг, включая своевременное проведение инвазивных процедур. Однако в ряде случаев, несмотря на проводимые диагностические и профилактические мероприятия, предотвратить его развитие невозможно.

## Mucormycosis in children with hematological malignancies: results of a single-center study

Solopova G.G., Myakova N.V., Shelikhova L.N., Litvinov D.V., Grachev N.S., Talypov S.R., Hamin I.G., Konovalov D.M., Maschan A.A., Novichkova G.A.

Dmitry Rogachev National Medical Research Center of Pediatric Hematology, Oncology and Immunology, Moscow, Russia

Contacts:  
Galina G. Solopova  
E-mail: galina.solopova@  
fccho-moscow.ru

Key words: mucormycosis, children, acute leukemia, amphotericin B, posaconazole, *Lichtheimia corymbifera*.

**Objective.** To assess the incidence rate, risk factors and treatment outcomes of mucormycosis in children with hematological malignancies in the large tertiary hematology/oncology center.

**Materials and methods.** A total of 16 children (9 males/7 females) with mucormycosis were enrolled in a single-center, retrospective study over the period of 2012–2018. All patients had an underlying diagnosis of acute leukemia. Mucormycosis was diagnosed at the different timepoints after chemotherapy (CT) or hematopoietic stem cell transplantation (HSCT) in 15 cases and before CT in 1 case. The diagnosis of mucormycosis was based on clinical, microbiological or histological results. The median patient's age at the time of mucormycosis diagnosis was 7.7 years.

**Results.** The average incidence of mucormycosis was 1.15%, while in 2018 the overall incidence was significantly increased to 4% ( $p = 0.039$ ), primarily due to patients with acute myeloid leukemia (9.75%,  $p = 0.004$ ). The main risk factors were prolonged neutropenia (median – 30 days)  $<0,5 \times 10^9/L$  and lymphopenia  $<0,2 \times 10^9/L$  after CT or HSCT. The median time from CT/HSCT to diagnosis of mucormycosis was 29 days (13 to 398 days). Mucormycosis developed while on treatment with voriconazole in 6 patients. Mucormycosis was diagnosed by histological examination in 87.5% ( $n = 14$ ), whereas microbiological identification yielded positive results only in 50% of patients. The most common pathogen was *Lichtheimia (Absidia) corymbifera* ( $n = 5$ ). Pulmonary and rhinoorbital forms were observed in 43% and 36%, respectively, followed by gastrointestinal form (21%). A total of 15 patients were treated with lipid or liposomal formulation of amphotericin B and its combination with posaconazole and/or echinocandins, followed by monotherapy with posaconazole (93%). Twelve patients (75%) underwent surgical intervention, and mortality rate in that group was significantly lower compared to group receiving antifungal therapy alone (33% vs 100%,  $p = 0.039$ ). The overall survival was 41%  $\pm$  15%, and the 6-week survival – 69%  $\pm$  12%.

**Conclusions.** Although mucormycosis is a rare event, its incidence was unexpectedly high in the large hematology/oncology center. Considering that the incidence of mucormycosis has risen in the recent years, more careful risk factors assessment and appropriate antifungal prophylaxis for immunocompromised children is needed. Invasive diagnostic methods are essential in establishing accurate and timely diagnosis. However, despite diagnostic and prophylactic measures, mucormycosis is unable to be prevented in some cases.

## Введение

Несмотря на современные возможности профилактики, диагностики и лечения, инвазивные микозы (ИМ) по-прежнему остаются одной из главных причин смертности от инфекционных заболеваний онкогематологических пациентов. Основными возбудителями ИМ являются дрожжевые грибы рода *Candida* и плесневые грибы рода *Aspergillus*, однако последние два десятилетия отмечается увеличение частоты редких ИМ, вызванных условно-патогенными видами таких плесневых грибов, как *Mucormycetes*, *Fusarium* spp., *Scedosporium* spp. и др. Данный феномен объясняется в первую очередь увеличением числа пациентов, подверженных риску развития ИМ в связи с появлением новых режимов агрессивной иммуносупрессивной и химиотерапии (ХТ), а также увеличением частоты проведения трансплантации гемопоэтических стволовых клеток (ТГСК), в том числе для пациентов, которые еще двадцать лет назад не рассматривались в качестве кандидатов на проведение трансплантации. Дополнительным фактором риска является широкое использование неактивных в отношении *Mucormycetes* противогрибковых препаратов [1–4]. Риск развития мукормикоза варьирует от 0,1% в общей популяции до 1,9% у пациентов с острым миелолейкозом (ОМЛ). Согласно данным эпидемиологических исследований, наиболее частыми заболеваниями, осложняющимися развитием мукормикоза, являются злокачественные заболевания крови, неконтролируемые формы сахарного диабета, а также обширные травмы и ожоги. В патогенезе развития мукормикоза основная роль отводится ингаляции спорангиоспор из воздуха либо инокуляции через поврежденные кожные покровы или слизистые оболочки. Важнейшей характеристикой патогенности *Mucormycetes* является вазотропность, приводящая к инвазии сосудов и моментальному развитию тромбоза пораженных сосудов и, как следствие, инфарктам тканей и органов [3, 5, 6].

Основываясь на анатомической локализации, выделяют 6 форм мукормикоза: (1) риноорбитальная (риноцеребральная), (2) легочная, (3) кожная, (4) гастроинтестинальная, (5) диссеминированная и (6) редкие локализации, при этом первая и вторая формы являются наиболее частыми. Даже при проведении целенаправленной комплексной терапии летальность при развитии мукормикоза может достигать 75–100% в зависимости от его формы и статуса основного заболевания пациента [1, 7–9].

## Материалы и методы

В данное одноцентровое ретроспективное исследование было включено 16 пациентов, поступивших в НМИЦ ДГОИ в период с июля 2012 по август 2018 г. с диагнозом острый лейкоз: острый лимфобластный (ОЛЛ,  $n = 9$ ), острый миелобластный (ОМЛ,  $n = 7$ ). Медиана возраста пациентов на момент заболевания мукормикозом составила 7,7 лет (7 месяцев – 20 лет).

Для инструментальной диагностики ИМ пациентам проводили компьютерную томографию (КТ) легких, при наличии клинических показаний – КТ придаточных пазух носа (ППН), КТ органов брюшной полости, магнитно-резонансную томографию (МРТ), фибробронхоскопию и бронхоальвеолярный лаваж (БАЛ), плевральные пункции при клинике плеврита, пункции ППН, эзофагогастродуоденоскопию, а также биопсию различных органов и тканей в зависимости от предполагаемой локализации. Лабораторная диагностика мукормикоза включала микроскопические, культуральные и гистологические методы. Из образцов биологических субстратов (жидкость БАЛ, содержимое ППН, биоптаты и др.) готовили препараты в просветляющей жидкости (10% раствор КОН в 10% водном растворе глицерина) с добавлением флуоресцирующего маркера (калькофлюор белый).

Окрашенный препарат просматривали в люминесцентном микроскопе, диагноз ставили при выявлении лентовидного несептированного мицелия, ветвящегося под углом 90°. Биопсийный, операционный или секционный материал после фиксации формалином заливали в парафиновые блоки, из которых изготавливали срезы толщиной 4 мкм. В дальнейшем срезы окрашивали гематоксилином-эозином, проводили PAS-реакцию и окраску по методу Гомори-Грокотта для выявления мицелия грибов в тканях.

Диагноз мукормикоза устанавливали в соответствии с критериями Европейской организации по изучению и лечению рака (European Organization for Research and Treatment Cancer, EORTC) [10].

Статистический анализ данных выполнялся с использованием пакета программ Microsoft Office Excel 2010 и Statistica 10.1 (StatSoft, Inc., США). Описательная статистика количественных признаков представлена медианами и квартилями (в формате Me [Q1; Q3]). Описательная статистика качественных признаков представлена абсолютными и относительными частотами. Для сравнения двух несвязанных групп по количественным признакам применялся тест Манна – Уитни. Сравнение несвязанных групп по качественным признакам проводили с использованием точного критерия Фишера. При проверке гипотез результаты считались статистически значимыми при  $p < 0,05$ . Анализ выживаемости проводили с помощью кривых Каплана-Мейера.

### Результаты

За период наблюдения с июля 2012 по сентябрь 2018 г. в НМИЦ получил лечение 1391 пациент с острым лейкозом: ОМЛ – 408 человек, ОЛЛ – 983 человек (характеристика пациентов представлена в Таблице 1). В соответствии с критериями EORTC у одного пациента был установлен диагноз «возможного» мукормикоза, у 15 пациентов – «доказанного» (в одном случае диагноз был установлен посмертно).

Средняя частота развития мукормикоза составила 1,15%. Отмечалось достоверное увеличение частоты развития мукормикоза у всех пациентов с ОЛ (с 0,353% до 4%,  $p = 0,039$ ), в первую очередь за счет пациентов с ОМЛ (с 2,13% до 9,75%,  $p = 0,004$ ) (Рисунки 1 и 2).

Наиболее частыми клиническими формами мукормикоза были легочная ( $n = 7$ ) и риноорбитальная ( $n = 6$ ), реже отмечалось развитие гастроинтестинальной формы ( $n = 3$ ) (Рисунок 3). У 14 из 16 пациентов (87,5%) отмечалась инвазия в окружающие ткани с поражением двух и более органов.

Для установления диагноза мукормикоза всем пациентам проводили многократные культуральные исследования, однако микробиологическая идентификация была успешна только у 8 из 16 пациентов (50%), тогда как гистологический диагноз был установлен у 14 из 16 больных (87,5%). При проведении микробиологического исследования наиболее часто идентифицировали *Lichtheimia (Absidia) corymbifera* ( $n = 5$ ), реже *Rhizopus microsporus* ( $n = 1$ ) и *Rhizopus oryzae* ( $n = 1$ ), и еще в 1 случае идентификация была проведена только до порядка Mucorales.

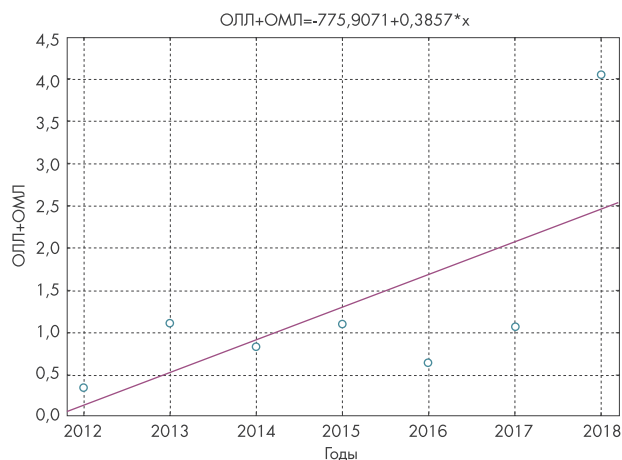


Рисунок 1. Увеличение частоты развития мукормикоза у пациентов с ОЛ (с 0,353% до 4%,  $p = 0,039$ )

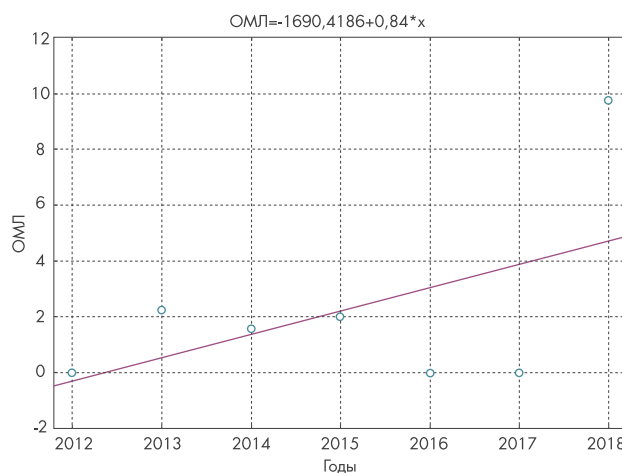


Рисунок 2. Увеличение частоты развития мукормикоза у пациентов с ОМЛ (с 2,13% до 9,75%,  $p = 0,004$ )

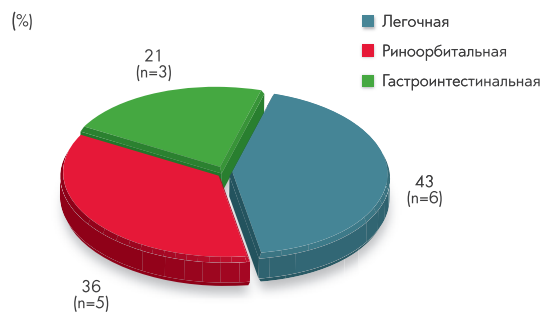
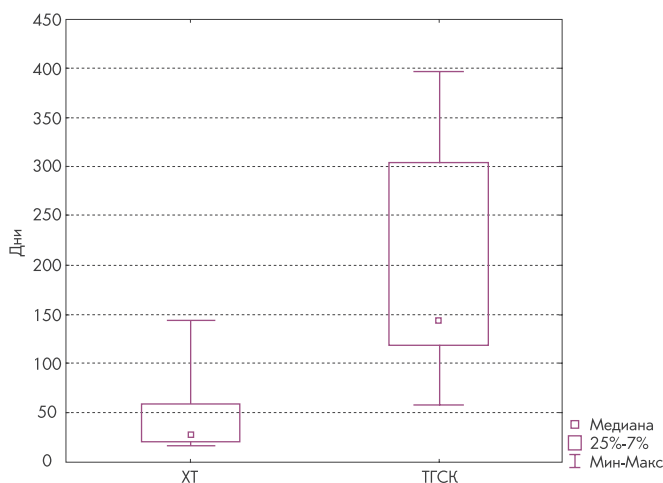


Рисунок 3. Клинические формы мукормикоза у пациентов НМИЦ ДГОИ

Таблица 1. Сводные данные по пациентам

№ п/п	Возраст (лет)/пол	Основной диагноз	Дата диагноза ММ	Клиническая форма ММ	Микологическая диагностика		Идентификация культуры	Терапия	Хирургия	6-недельная выживаемость	Исход	
					КФБ	Гистология						
1	14, ж	ОПЛ, Т2, первично-рефрактерное течение	08.2012	Риноорбитальная	-	-	+	Absidia coenobifera	ЛКА+П+М	Да	Да	Живой
2	0,67/м	ОМЛ, М5	02.2013	Гастроинтестинальная с прорастанием в левую почку	Не делали	+	-	-	ЛКА+П	Да	Да	Живой
3	9,7/м	ОПЛ, Т, первично-рефрактерное течение	10.2013	Риноорбитоцеребральная	Не делали	+	-	-	ЛКА+К	Нет	Нет	ЛИ (ММ)
4	18,4/ж	ОМЛ, М5, 1 поздний рецидив, рефрактерное течение	08.2014	Гастроинтестинальная с развитием тромбоза нижней полой вены	Не делали	+	-	-	ЛКА	Да	Нет	ЛИ (ММ)
5	5,6/м	ОПЛ, В1, 1 ранний рецидив, рефрактерное течение	12.2014	Легочная с прорастанием в диафрагму, 7 и 8 ребра и 7-8 сегменты печени	Не делали	Не делали	-	-	ЛКА+К	Нет	Да	ЛИ (прогрессирование ОПЛ)
6	19,4/м	ОПЛ, В2	08.2015	Риноорбитальная	Не делали	-	+	Absidia coenobifera, Aspergillus fumigatus	ЛКА+П+К	Да	Да	ЛИ (прогрессирование ОПЛ)
7	20,6/м	ОМЛ, М2, 2 поздний рецидив	12.2015	Гастроинтестинальная с прорастанием в диафрагму, переднюю брюшную стенку	+	+	-	-	ЛКА+М	Нет	Нет	ЛИ (ММ)
8	3,3/ж	ОПЛ, В3	03.2016	Легочная с прорастанием в перикард, диафрагму	+	+	+	Absidia coenobifera	ЛКА+П	Да	Да	Живой
9	17,5/м	ОПЛ, Т3	07.2017	Легочная	+	+	+	Mucorales	ЛА+П (в/в)+К	Да	Да	Живой
10	4,6/ж	ОПЛ, В	09.2017	Риноорбитальная	+	+	-	-	ЛА+П (в/в)+М	Да	Да	Живой
11	3,9/м	Вторичный ОМЛ, М4 (ЮММЛ)	01.2018	Легочная с прорастанием в диафрагму и желудок	+	+	+	Absidia coenobifera	ЛКА+П	Да	Да	ЛИ (прогрессирование ОМЛ)
12	8,9/ж	ОПЛ, Т4, 1 очень ранний рецидив	04.2018	Риноорбитальная	Не делали	+	+	Rhizopus microsporus	ЛКА+П (в/в)	Да	Да	Живой
13	0,58/ж	ОМЛ, М5	04.2018	Легочная с прорастанием в мягкие ткани грудной клетки	-	+	-	-	Нет	Нет	Нет (диагноз посмертно)	ЛИ (ММ)
14	5,1/ж	ОПЛ, В вариант	05.2018	Легочная	Не делали	+	-	-	ЛКА+П (в/в)	Да	Да	Живой
15	6,5/ж	Вторичный ОМЛ, М4 (ЮММЛ)	07.2018	Легочная	+	+	+	Absidia coenobifera	ЛКА+П (в/в)	Да	Нет	ЛИ (ММ)
16	13,7/м	ОМЛ, М1 с коэкспрессией Т	08.2018	Риноорбитальная	-	+	+	Absidia coenobifera	ЛКА+П	Да	Да	Нет данных

К – каспофунгин; ПА – липосомальный амфотерицин В; ЛИ – летальный исход; ЛКА – липидный комплекс амфотерицина В; М – микафунгин; ММ – мукоормикоз; ОПЛ – острый лимфобластный лейкоз; ОМЛ – острый миелобластный лейкоз; П – позаконазол; ЮММЛ – ювенильный миеломоноцитарный лейкоз.



**Рисунок 4.** Медиана времени до развития мукоормикоза у пациентов после проведения ХТ и после проведения ТГСК (25 vs 130,5 дней,  $p = 0,0157$ )

У 15 пациентов мукоормикоз был диагностирован после проведения ХТ/ТГСК с медианой времени до диагностики мукоормикоза 29 дней (13–398 дней). При развитии мукоормикоза после проведения ХТ ( $n = 11$ ) медиана времени от начала ХТ составила 25 дней (13–143 дней), тогда как после ТГСК ( $n = 4$ ) время до диагностики мукоормикоза было достоверно больше и составило 130 дней (57–398 дней),  $p = 0,0157$  (Рисунок 4). У одной пациентки мукоормикоз развился в дебюте заболевания до начала проведения ХТ.

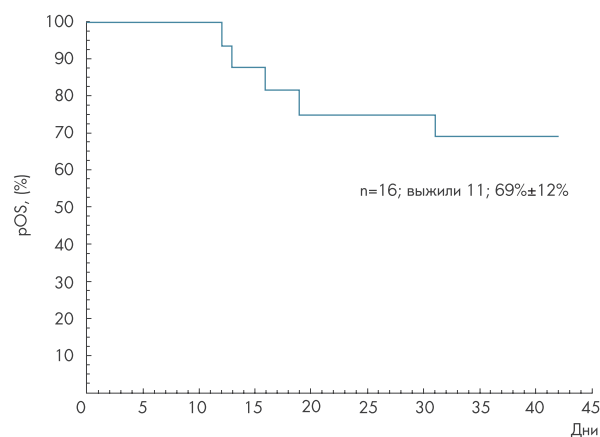
Факторами риска у 11 (69%) пациентов явились нейтропения (медиана абсолютного числа нейтрофилов –  $0,1 \times 10^9/\text{л}$  ( $0-0,4 \times 10^9/\text{л}$ )) со средней продолжительность 30 дней (20–83 дней); у 5 (31%) пациентов нейтропении не было. У 11 (69%) пациентов был прием глюкокортикостероидов (ГКС) и у 9 пациентов – лимфопения (медиана абсолютного числа лимфоцитов  $0,2 \times 10^9/\text{л}$  ( $0,12-0,5 \times 10^9/\text{л}$ )). У одного пациента мукоормикоз развился на фоне лечения вероятного аспергиллеза легких. У пациентов с мукоормикозом, развившимся после ХТ, в сравнении с пациентами, у которых он развился после ТГСК, была показана статистическая значимость нейтропении как фактора риска: 90,9% ( $n = 10$ ) против 25% ( $n = 1$ ),  $p = 0,033$ . У пациентов после ТГСК более значимыми факторами риска явились течение острой/хронической реакции «трансплантат против хозяина» (РТПХ) и длительный прием ГКС. Также была проанализирована противогрибковая терапия, которую пациенты получали на момент установления диагноза мукоормикоза: 12 пациентов получали терапию азолами (флуконазол – 6, вориконазол – 6), 1 пациент – эхинокандин.

Все пациенты с выявленным мукоормикозом получили целенаправленную противогрибковую терапию, за исключением одного пациента, которому диагноз ИМ был установлен посмертно. В первой линии терапии у 15 пациентов препаратом выбора был амфотерицин В (липидный комплекс – 13; липосомальный – 2) в стартовой дозе от 5 до 8 мг/кг/сут. В 14 из 15 случаев

к амфотерицину В добавлялись потенциально активные антимикотики: позаконазол (8 пациентов); позаконазол + эхинокандин (3 пациента), эхинокандин (3 пациента). Позаконазол получили 11 пациентов, 5 (45%) из которых – внутривенную лекарственную форму. Стартовая доза позаконазола для детей младше 12 лет составляла 15–20 мг/кг/сут. У всех пациентов, получавших позаконазол, проводился мониторинг концентрации препарата в крови, при этом терапевтическим считался уровень 1–4 мг/мл. В 75% случаев (риноорбитальная форма – 5; легочная – 5; гастроинтестинальная – 2) было проведено оперативное вмешательство. Было показано, что оперативное вмешательство достоверно улучшает прогноз пациентов: летальность в этой группе составила 33,3% против 100% ( $p = 0,039$ ). Четверо пациентов (25%) получали трансфузии донорских гранулоцитов, однако статистически значимого влияния на выживаемость отмечено не было: 2 пациента выжили, 1 пациент умер от прогрессирования основного заболевания после достижения частичного ответа на противогрибковую терапию, 1 пациент умер от прогрессирования мукоормикоза.

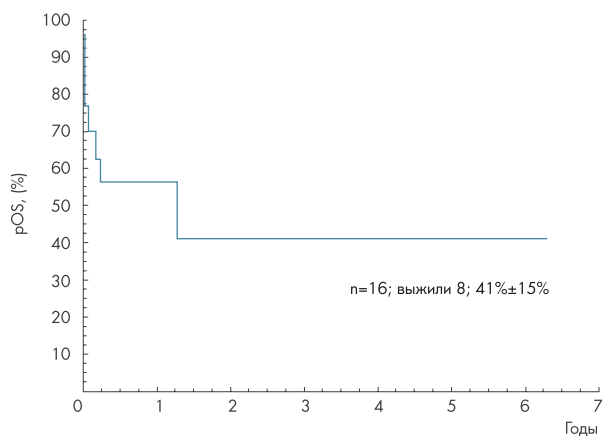
Необходимо отметить, что двум пациентам с мукоормикозом и первично-рефрактерными формами ОЛЛ была проведена аллогенная ТГСК. На фоне комплексной терапии и вторичной противогрибковой профилактики отмечалось излечение от мукоормикоза.

При анализе летальности было выявлено, что медиана времени от диагностики мукоормикоза до момента смерти непосредственно от мукоормикоза ( $n = 5$ ) составила 16 дней (12–31 дней), тогда как медиана времени до момента смерти от прогрессирования основного заболевания ( $n = 3$ ) – 92 дня (66–473 дней). При разборе случаев атрибутивной летальности было показано, что гастроинтестинальная и легочная формы ассоциировались с худшим прогнозом в сравнении с риноорбитальной формой, и летальность составила 66,7%, 28,6% и 16,7% соответственно. Таким образом, 6-недельная выживаемость больных с мукоормикозом составила  $69\% \pm 12\%$ , общая выживаемость –  $41\% \pm 15\%$  (Рисунки 5 и 6).



**Рисунок 5.** 6-недельная выживаемость пациентов с мукоормикозом ( $69\% \pm 12\%$ )





**Рисунок 6.** Общая выживаемость пациентов с мукормикозом (41% ± 15%)

## Обсуждение

Известно, что в последние годы в структуре ИМ увеличивается доля редких грибов, в том числе *Mucormycetes*. В международных эпидемиологических исследованиях показано, что наиболее уязвимыми являются пациенты с ОМЛ, а также реципиенты аллогенных ТГСК, особенно в случаях развития РТПХ [7, 8, 11, 12]. В нашем исследовании также было продемонстрировано достоверное увеличение частоты развития мукормикоза к 2018 г. у пациентов указанной группы риска, хотя делать окончательные выводы на столь малой группе пациентов, безусловно, преждевременно. У пациентов после проведения ХТ наиболее значимым фактором риска явилась индуцированная аплазия кроветворения с быстрым (медиана – 25 дней) развитием мукормикоза, тогда как у пациентов после ТГСК мукормикоз развивался в отдаленные сроки (медиана – 130 дней) на фоне течения РТПХ и приема ГКС. Обсуждаемым остается такой фактор риска, как назначение неактивных в отношении *Mucormycetes* противогрибковых препаратов [4, 13, 14]. Так, у 37,5% наших пациентов развитие мукормикоза отмечалось на фоне приема вориконазола.

Необходимо подчеркнуть сложность диагностики инвазивного мукормикоза: клиническая и рентгенологическая картина не является строго специфичной для заболевания, а частота микробиологической идентификации не превышает 30–60% [11, 15]. В нашем исследовании точная микробиологическая идентификация имела место только у 50% пациентов, тогда как в подавляющем большинстве случаев (87,5%) диагноз был установлен на основании данных гистологического исследования. Таким образом, диагностика мукормикоза возможна только при внедрении в рутинную практику комплекса исследований: многократное взятие материала у пациентов с подозрением на ИМ как для микробиологического, так и для гистологического исследования, в том числе с помощью эндоскопических манипуляций и биопсий [16]. С целью улучшения возможностей диагностики в последнее время всё чаще применяются молеку-

лярные методы определения возбудителя, позволяющие увеличить частоту идентификации. При микробиологических исследованиях наиболее часто идентифицировали *Lichtheimia (Absidia) corymbifera*, что соотносится с результатами проспективного исследования, проведенного в Санкт-Петербурге, а также данными других зарубежных работ [17, 18].

Для успешного лечения мукормикоза принципиальным является своевременное назначение липидного комплекса или липосомального амфотерицина В, а также проведение максимально возможного оперативного вмешательства и уменьшение иммуносупрессивной терапии [2, 11, 19–21]. В нашем исследовании все пациенты, за исключением одного, получили липидный комплекс или липосомальный амфотерицин В в качестве препарата первой линии. Согласно международным рекомендациям, альтернативным препаратом первой линии также является изавуконазол (в настоящее время не зарегистрирован в РФ), а «терапией спасения» и препаратом второй линии – позаконазол [21–23]. Несмотря на отсутствие достоверных данных по преимуществам комбинированной терапии мукормикоза у иммунокомпрометированных пациентов, данная практика является очень распространенной. Результаты исследований, проводимых как *in vitro*, так и *in vivo*, продемонстрировали наличие синергизма между полиенами и эхинокандинами. В отношении комбинированной терапии, включающей амфотерицин В и позаконазол, в исследованиях *in vitro* был выявлен возможный синергизм, однако достоверных преимуществ в выживаемости по сравнению с монотерапией амфотерицином В показано не было [20, 21, 23]. Клинических исследований по продолжительности противогрибковой терапии мукормикозов нет, и решение по отмене терапии принимается индивидуально для каждого пациента. Принципиальным является продолжение терапии до разрешения всех клинико-рентгенологических симптомов, а также на весь период проведения иммуносупрессивной терапии [24]. Помимо противогрибковой терапии, следует подчеркнуть важную роль мультидисциплинарного подхода и необходимость проведения раннего агрессивного хирургического лечения мукормикозов. В нашем исследовании, как и в других международных исследованиях, было достоверно показано, что проведение оперативного вмешательства ассоциировано с лучшим прогнозом и выживаемостью [11, 23].

При анализе результатов проводимой терапии было показано, что выжили 8 (50%) пациентов, умерли – 8. Непосредственно от мукормикоза умерли 5 пациентов в срок до 31 дня от момента постановки диагноза мукормикоза (медиана – 16 дней). Еще у 3 пациентов отмечался частичный ответ/излечение от мукормикоза, но они умерли от прогрессирования основного заболевания в более отдаленные сроки – до 473 дней (медиана – 92 дня). В связи с этим был проведен расчет 6-недельной выживаемости, которая составила 69% ± 12%, и общей выживаемости, которая составила 41% ± 15%. Полученные данные соответствуют опубликованным результатам российских и международных исследований [1, 2, 7, 11, 17, 23].

## Заключение

В последние годы отмечается увеличение частоты развития мукормикоза, особенно у пациентов с ОМЛ. В связи с увеличением риска развития ИМ необходимо проводить противогрибковую профилактику, активную в отношении *Mucormycetes*. Показатели летальности при развитии мукормикоза являются очень высокими зачастую из-за поздней или неправильной диагностики, в связи с чем необходимо внедрение современных диагностических алгоритмов, основанных на проведении инвазивных

манипуляций и широкого спектра лабораторных исследований на базе микроскопических, культуральных, гистологических и молекулярных методов. Принципом терапии является раннее назначение липидных форм амфотерицина В, при необходимости в комбинации с позаконазолом; последний может использоваться также в качестве терапии второй линии и монотерапии после получения частичного ответа на противогрибковую терапию и стабилизации состояния пациента. Критически важным в терапии мукормикоза является проведение своевременного агрессивного хирургического лечения.

## Литература

- Roden M.M., Zaoutis T.E., Buchanan W.L., et al. Epidemiology and outcome of zygomycosis: a review of 929 reported cases. *Clin Infect Dis.* 2005;41(5):634-53. DOI: 10.1086/432579
- Skiada A., Lanternier F., Groll A.H., et al. Diagnosis and treatment of mucormycosis in patients with hematological malignancies: guidelines from the 3<sup>rd</sup> European Conference on Infections in Leukemia (ECIL 3). *Haematologica.* 2013;98(4):492-504. DOI: 10.3324/haematol.2012.065110
- Petrikos G., Skiada A., Lortholary O., et al. Epidemiology and clinical manifestations of mucormycosis. *Clin Infect Dis.* 2012;54(Suppl 1):S23-S34. DOI: 10.1093/cid/cir866
- Trifilio S.M., Bennett S.L., Yarnold P.R., et al. Breakthrough zygomycosis after voriconazole administration among patients with hematologic malignancies who receive hematopoietic stem-cell transplants or intensive chemotherapy. *Bone Marrow Transplant.* 2007;39(7):425-429. DOI: 10.1038/sj.bmt.1705614
- Ibrahim A.S., Edwards J.E. Jr., Filler S.G. *Zygomycoses.* Clinical Mycology. Ed. Dismukes W.E., Pappas P.G., Sobel J.D. New York, NY: Oxford University Press: 2003.
- Chakrabarti A., Singh R. The emerging epidemiology of mould infections in developing countries. *Curr Opin Infect Dis.* 2011;24(6):521-526. DOI: 10.1097/QCO.0b013e32834ab21e
- Zaoutis T.E., Roilides E., Chiou C.C., et al. Zygomycosis in children: a systematic review and analysis of reported cases. *Pediatr Infect Dis J.* 2007;26(8):723-727. DOI: 10.1097/INF.0b013e328318062115c
- Prasad P.A., Vaughan A.M., Zaoutis T.E. Trends in zygomycosis in children. *Mycoses.* 2012;55(4):352-356. DOI: 10.1111/j.1439-0507.2011.02124.x
- Roilides E., Zaoutis T.E., Walsh T.J. Invasive zygomycosis in neonates and children. *Clin Microbiol Infect.* 2009;15(Suppl 5):50-54. DOI: 10.1111/j.1469-0691.2009.02981.x
- De Pauw B., Walsh T.J., Donnelly J.P., et al. Revised definitions of invasive fungal disease from the European Organization for Research and Treatment of Cancer/Invasive Fungal Infections Cooperative Group and the National Institute of Allergy and Infectious Diseases Mycoses Study Group (EORTC/MSG) Consensus Group. *Clin Infect Dis.* 2008;46(12):1813-1821. DOI: 10.1086/588660
- Pana Z.D., Seidel D., Skiada A., et al. Invasive mucormycosis in children: an epidemiologic study in European and non-European countries based on two registries. *BMS Infectious Diseases.* 2016;16:667. DOI: 10.1186/s12879-016-2005-1
- Guinea J., Escibano P., Vena A., et al. Increasing incidence of mucormycosis in a large Spanish hospital from 2007 to 2015: Epidemiology and microbiological characterization of the isolates. *PLoS One.* 2017;12(6):e0179136. DOI: 10.1371/journal.pone.0179136
- Kontoyiannis D.P., Lionakis M.S., Lewis R.E., et al. Zygomycosis in a tertiary-care cancer center in the era of *Aspergillus*-active antifungal therapy: a case-control observational study of 27 recent cases. *J Infect Dis.* 2005;191(8):1350-1360. DOI: 10.1086/428780
- Ambrosioni J., Bouchuiguir-Wafa K., Garbino G. Emerging invasive zygomycosis in a tertiary care center: epidemiology and associated risk factors. *Int J Infect Dis.* 2010;14(Suppl 3):e100-3. DOI: 10.1016/j.ijid.2009.11.024
- Tarrand J.J., Lichterfeld M., Warrach I., et al. Diagnosis of invasive septate mold infections. A correlation of microbiological culture and histologic or cytologic examination. *Am J Clin Pathol.* 2003;119(6):854-858. DOI: 10.1309/EXBV-YAUP-ENBM-285Y
- Solopova G.G., Rachkov V.E., Uskova N.G., et al. Gastrointestinal mucormycosis in a patient with acute myeloid leukemia. *Voprosi gematologii/onkologii i immunopatologii v pediatrii.* 2014;4:69-74. Russian. (Солопова Г.Г., Рачков В.Е., Ускова Н.Г. и соавт. Мукормикоз желудочно-кишечной локализации у пациента с острым миелобластным лейкозом. Вопросы гематологии/онкологии и иммунопатологии в педиатрии. 2014;4:69-74.)
- Klimko N.N., Khostelidi S.N., Boychenko E.G., et al. Mucormycosis in children with hematological and oncological diseases in Saint Petersburg. *Zhurnal infektologii.* 2016;8(3):75-82. Russian (Климко Н.Н., Хостелиди С.Н., Бойченко Э.Г. и соавт. Мукормикоз у детей с гематологическими и онкологическими заболеваниями в Санкт-Петербурге. Журнал инфектологии. 2016;8(3):75-82.)
- Lanternier F., Dannaoui E., Morizot G., et al. A global analysis of mucormycosis in France: the RetroZygo Study (2005-2007). *Clin Infect Dis.* 2012;54(Suppl 1):35-43. DOI: 10.1093/cid/cir880
- Chamilos G., Lewis R.E., Kontoyiannis D.P. Delaying amphotericin B-based frontline therapy significantly increases mortality among patients with hematologic malignancy who have zygomycosis. *Clin Infect Dis.* 2008;47(4):503-509. DOI: 10.1086/590004
- Spellberg B., Walsh T.J., Kontoyiannis D.P., Edwards J. Jr., Ibrahim A.S. Recent advances in the management of mucormycosis: from bench to bedside. *Clin Infect Dis.* 2009;48(12):1743-1751. DOI: 10.1086/599105
- Cornely O.A., Arikian-Akdagli S., Dannaoui E., et al. ESCMID and ECMM joint clinical guidelines for the diagnosis and management of mucormycosis 2013. *Clin Microbiol Infect.* 2014;20(Suppl 3):5-26. DOI: 10.1111/1469-0691.12371
- Marty F.M., Ostrosky-Zeichner L., Cornely O., et al. Isavuconazole treatment for mucormycosis: A single-arm open-label trial and case-control analysis. *Lancet Infect Dis.* 2016;16:828-837. DOI: 10.1016/S1473-3099(16)00071-2
- Sipsas N.V., Gamaletsou M.N., Anastasopoulou A., et al. Therapy of mucormycosis. *J Fungi.* 2018;4:90. DOI: 10.3390/jof4030090
- Segal B.H., Herbrecht R., Stevens D.A., et al. Defining responses to therapy and study outcomes in clinical trials of invasive fungal diseases: mycoses study group and European organization for research and treatment of cancer consensus criteria. *Clin Infect Dis.* 2008;47(5):674-683. DOI: 10.1086/590566